

F. P. Strietzel¹, H. Wehrbein²

Der Einsatz von Implantaten zur skelettalen orthodontischen Verankerung

Empfehlung zum Arbeitsthema: Verankerungsimplantate in der Kieferorthopädie

The use of implants for skeletal anchorage in orthodontics

Recommendations for: Anchorage in orthodontics

Einleitung

Enossale Implantate zur orthodontischen Verankerung finden im Rahmen kieferorthopädischer Behandlungen zur Bewegung größerer Zahngruppen oder von Zähnen ohne Belastung weiterer Zähne oder bei nicht oder nur sehr eingeschränkt vorhandenen konventionellen Verankerungsmöglichkeiten bei Hypodontie, nach Zahnverlust oder parodontal erkrankten Zähnen immer häufiger Anwendung und stellen so in vielen Fällen eine Alternative zu extraoralen Verankerungen dar.

Die Vorgehensweise sowie die Verwendung und Auswahl der Implantate richtet sich grundsätzlich nach den langfristigen Therapiezielen. Einerseits besteht die Möglichkeit, konventionelle Implantate in der Position eines (oder mehrerer) für die später beabsichtigte prothetische Versorgung benötigten Pfeilers zu setzen, daran zunächst mittels orthodontischer Verankerung Zähne oder Zahngruppen in die beabsichtigte Position zu bewegen und später auf diesen Implantaten Zahnersatz zu verankern. Diese Implantate sind zum Verbleib im Kiefer vorgesehen. Andererseits können durch den Einsatz von speziellen Implantaten orthodontische Kraftapplikationen auf Zähne oder Zahngruppen ausgeübt werden. Nach Beendigung der kieferorthopädischen Therapie werden diese zur abschließlichen orthodontischen Verankerung vorgesehenen Implantate wieder entfernt.

Diese grundsätzlichen Erwägungen über die Art und Funktionsdauer des einzusetzenden Implantats schließen auch die speziellen Anforderungen an die Implantate, den Umfang der präimplantologischen Diagnostik sowie die im Rahmen der Therapieplanung zu berücksichtigenden Risiken und möglichen Komplikationen ein, die zur Vermeidung forensischer Komplikationen abzuschätzen und über die die Patienten vor der Behandlung zu informieren sind.

Introduction

Endosseous implants for orthodontic anchorage are used more and more frequently in orthodontic treatment for movement of larger groups of teeth or single teeth without loading other teeth. Also, in situations with no or only very limited existing conventional anchorage options in the case of hypodontia, after tooth loss or in patients with periodontally compromised teeth, implants for orthodontic anchorage provide an alternative to extraoral anchorage.

The procedure as well as the application and choice of implants always depend on the long-term treatment aims. On the one hand, there is the option of placing conventional implants in the position of one (or more) abutments for the subsequent prosthetic restoration and then move the teeth or tooth groups into the planned position using orthodontic anchorage and retain the restoration on these implants at a later stage. These implants are intended to remain in the alveolar ridge. On the other hand, orthodontic forces can be applied to teeth or groups of teeth using special implants. Subsequent to completion of orthodontic treatment these implants, which are only intended for orthodontic anchorage, are removed again.

These basic considerations regarding the type and functional life of the implants to be placed also include the special demands on the implants, the range of pre-implantological diagnoses as well as the risks and possible complications to be taken into account during treatment planning, which should be assessed to avoid forensic complications. The patient should also be informed of these prior to treatment.

The complexity of the planning and implementation when using implants for orthodontic anchorage and possible integration in the prosthetic restoration later often requires the interdisciplinary teamwork of colleagues in different specialist fields.

¹ Charité – Universitätsmedizin Berlin, Charité Centrum 3 für Zahn-, Mund- und Kieferheilkunde, Bereich Oralmedizin, zahnärztliche Röntgenologie und Chirurgie (Leiterin: Univ.-Prof. Dr. A.-M. Schmidt-Westhausen)

² Universitätsmedizin der Johannes-Gutenberg-Universität Mainz, Klinik für Zahn-, Mund- und Kieferkrankheiten, Poliklinik für Kieferorthopädie (Direktor: Univ.-Prof. Dr. Dr. H. Wehrbein)

¹ Charité – Medical University Berlin, Germany, Charité Centre 3 for Dental and Maxillary Medicine, Department of Oral Medicine, Dental Radiology and Oral Surgery (Director: Univ.-Prof. Dr. A.-M. Schmidt-Westhausen)

² University Medical Center of the Johannes-Gutenberg University, Mainz, Germany, Department of Oral and Maxillofacial Diseases, Department of Orthodontics (Director: Univ.-Prof. Dr. Dr. H. Wehrbein)

Die Komplexität der Planung und Durchführung des Einsatzes von Implantaten zur orthodontischen Verankerung und ggf. späteren Einbeziehung in eine prothetische Versorgung erfordert häufig eine interdisziplinäre Zusammenarbeit von Kollegen verschiedener spezialisierter Fachrichtungen.

Die verfügbare wissenschaftliche Literatur zum klinischen Einsatz von Implantaten zur orthodontischen Verankerung setzt sich aus Fallberichten, aber auch prospektiven Studien zusammen [15, 34].

Indikation

Die Indikationsstellung zum Einsatz von Implantaten zur orthodontischen Verankerung obliegt dem Kieferorthopäden im Rahmen der kieferorthopädischen Therapieplanung unter Abwägung der Vor- und Nachteile alternativer Therapieverfahren und Berücksichtigung der individuellen Besonderheiten des Patienten (z. B. allgemeinmedizinische Anamnese, Besonderheiten der kieferorthopädisch zu behandelnden Erkrankung, anatomische Besonderheiten am geplanten Implantationsort, Alter, Mundhygieneverhalten, Compliance des Patienten, Unterstützung des therapeutischen Vorhabens durch die Eltern bzw. Sorgeberechtigten bei noch nicht volljährigen Patienten). Implantate kommen als Verankerungselemente insbesondere in den folgenden Indikationen zum Einsatz: zur Zahnintrusion und -extrusion, zur Behandlung von Zahnfehlstellungen, asymmetrischen Zahnbewegungen in allen Raumebenen, zur Verstärkung von Verankerungen, insbesondere bei insuffizienter traditioneller Verankerung, zum kieferorthopädischen Lückenschluss, zur Korrektur der Malokklusion, generell zur Verankerung für kieferorthopädische Zahnbewegungen unter Vermeidung unerwünschter reaktiver Kräfte sowie auch als Alternative zur orthopädischen Chirurgie [14, 17, 25, 26].

Hinsichtlich des Alters bzw. der Wachstumsphase des Kiefer- und Gesichtsskeletts und den sich daraus ergebenden Besonderheiten bzw. Einschränkungen in Bezug auf die zeitliche Einordnung der implantatunterstützten Therapie in den Gesamttherapieverlauf bedarf es einer detaillierten Absprache aller an der Behandlung beteiligten Kollegen. Neben den Wachstumsphasen des Kiefer- und Gesichtsskeletts ist bei der Planung eines Implantateinsatzes auch die mit der Vertikalentwicklung der Zähne einhergehende Alveolarfortsatzentwicklung zu berücksichtigen. Bei der Wahl des Implantationszeitpunktes sind die Vorteile der Implantatversorgung in Gegenüberstellung zu den Nachteilen zu diskutieren, die sich aus einer späteren zahngetragenen prothetischen Versorgung sowie einem Sistieren des Kieferwachstums am Implantationsort ergeben können [3].

Auswahl der Implantatsysteme

Die Auswahl der Implantatsysteme richtet sich nach dem Therapieplan und den anatomischen Gegebenheiten. Während konventionelle Implantatsysteme neben den Möglichkeiten zur prothetischen Versorgung nicht immer das auch auf das jeweilige Implantatsystem abgestimmte Verankerungsmittel zur

The scientific literature available on the clinical use of implants for orthodontic anchorage consists of case reports and also prospective studies [15, 34].

Indication

Defining the indication on the use of implants for orthodontic anchorage requires orthodontists during treatment planning to assess the advantages and disadvantages of alternative treatment procedures and to take into consideration the individual characteristics of the patient (e. g. general medical history, characteristics of the disorder that requires orthodontic treatment, anatomical characteristics at the planned insertion site, age, oral hygiene behaviour, compliance of the patient, support of the therapeutic procedure by the parents or guardians in the case of minor patients). Implants are used as anchorage elements in the following indications in particular: tooth intrusion and extrusion, treatment of teeth misalignment, asymmetrical tooth movement in all planes, increase of anchorage, especially where there is insufficient conventional anchorage, orthodontic space closure, correction of malocclusion, in general for anchorage in orthodontic tooth movement to avoid undesired reactive forces as well as to provide an alternative to orthodontic surgery [14, 17, 25, 26].

Detailed consultation is required with all colleagues involved in the treatment with regard to age and growth phase of the jaw and facial skeleton and the resulting characteristics in relation to the timing of the implant-supported therapy in the overall treatment process. In addition to the growth phases of the jaw and facial skeleton, when planning placement of an implant consideration should also be given to the development of the alveolar process, which accompanies the vertical development of the teeth. When choosing the time of implant placement, there should be a discussion of the comparative advantages and disadvantages of implant treatment, which could result from a subsequent tooth-borne prosthetic restoration and suspension of the jaw growth at the implant site [3].

Selection of the implant systems

Selection of the implant systems depends on the treatment plan and the anatomical conditions. While conventional implant systems provide options for prosthetic treatment they do not always also have the means of anchorage for orthodontic force application that are coordinated to the respective im-

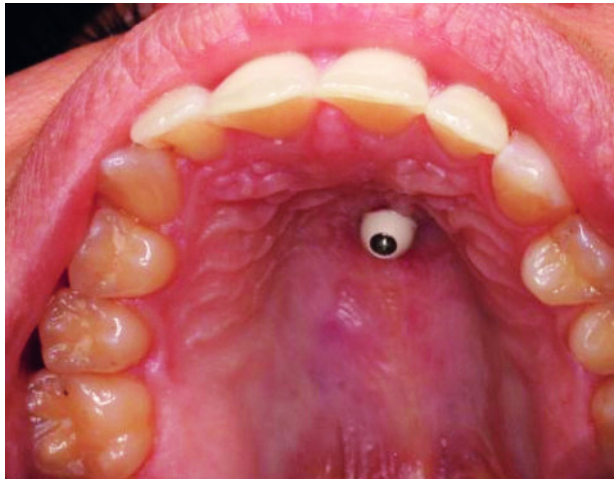


Abbildung 1 Palatinal eingesetztes Implantat, 24 Stunden postoperativ.

Figure 1 Palatally placed implant, 24 hours postoperatively.

Abbildungen: Strietzel

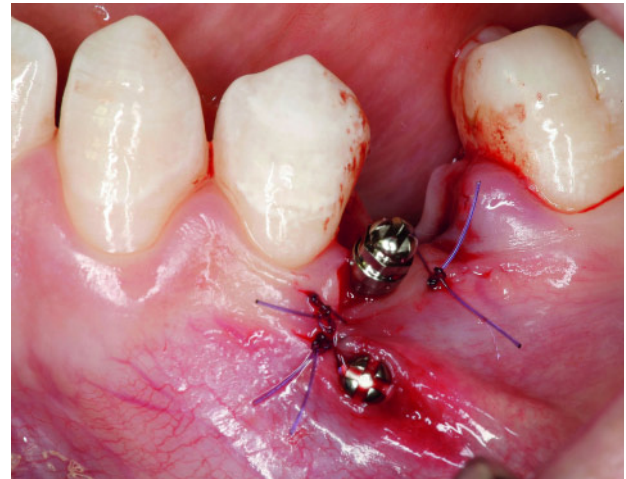

Abbildung 2 Zwei Mini-Schraubenimplantate vestibulär distal Regio 34 zur kortikalen Verankerung bei geplanter Mesialisierung der Molaren unmittelbar postoperativ.

Figure 2 Two miniscrew implants buccodistal region tooth 34 for cortical anchorage with planned mesialization of the molar immediately postoperatively.

orthodontischen Kraftapplikation aufweisen, sind diese für ausschließlich zu kieferorthopädischen Zwecken eingesetzte Implantate vorhanden.

Konventionelle Implantate werden – je nach Implantationsregion und dem später geplanten Zahnersatz auf dem Implantat – mit verschiedenen Durchmessern und Längen zum Einsatz kommen. Die Auswahl der Implantate bezüglich des Implantatsystems, der Dimensionierung und der Positionierung bedarf der interdisziplinären Absprache. Die unbelasteten Einheilungszeiten sollten den bislang bestehenden Empfehlungen zu den jeweiligen Implantatsystemen unter Berücksichtigung der Primärstabilität und Dimensionierung des Implantats sowie der Knochenqualität folgen.

Implantate zur ausschließlichen orthodontischen Verankerung sollten in Länge und Durchmesser möglichst klein dimensioniert sein, um ihren Einsatz auch interdental zu ermöglichen und die Defektgröße nach deren Entfernung möglichst gering zu halten; andererseits sollten Implantatkörper und orthodontische Verankerungsvorrichtungen den eingesetzten Kräften standhalten.

Kieferorthopädische Implantate kommen meist palatinal oder am Alveolarfortsatz zum Einsatz. Palatinal eingesetzte Implantate sind zur Implantation in der Medianlinie oder paramedian vorgesehen, ihr Durchmesser entspricht dem von Standardimplantaten, ihre konstruktiv enossale Oberfläche ist raustrukturiert, ihre intraossäre Länge ist jedoch entsprechend des eingeschränkten vertikalen Knochenangebots des Processus palatinus maxillae reduziert [39]. Das Einsetzen dieser Implantate erfolgt zumeist minimalinvasiv (Abb. 1). Für diese Implantate wird eine Osseointegration angestrebt und daher eine unbelastete Einheilphase zwischen zwei und drei Monaten angegeben [2, 19, 24, 39, 40, 41]. Allerdings wird bei Einsatz gleichbleibender Kräfte zugunsten einer sofortigen orthodontischen Verankerung die Verkürzung der Einheilphase diskutiert [9]. Nach Abschluss der kieferorthopädischen Behandlung müssen diese Implantate – da os-

plant system, however, these features are incorporated in implants which are used exclusively for orthodontic purposes.

Conventional implants are used in different diameters and lengths, depending on the region of implant placement and the planned dental restoration to be fitted on the implant. Selection of the implants with regard to the implant system, dimensions and positioning requires interdisciplinary consultation. The load-free healing periods should follow the previously existing recommendations regarding the respective implant systems and take into consideration the primary stability and dimensions of the implant as well as the bone quality.

The length and diameter of implants intended exclusively for orthodontic anchorage should be as small as possible to allow them also to be used in the interdental region and to keep the size of the defect as small as possible after their removal; the implant body and orthodontic anchorage device should, however, also be able to withstand the applied forces.

Orthodontic implants are mainly used in the palate or the alveolar process. Palatal implants are intended for placement in the median line or paramedian region. Their diameter is comparable to that of standard implants, their endosseous surface design has a rough texture, their intraosseous length, however, is reduced to correspond with the limited vertical bone availability of the palatal process of the maxilla [39]. Placement of these implants is generally minimally invasive (Fig. 1). The aim is to achieve osseointegration with these implants and therefore a load-free healing phase of between two and three months is required [2, 19, 24, 39, 40, 41]. However, shortening of the healing phase is discussed in favour of immediate orthodontic anchorage if constant forces are used [9]. As these implants have been osseointegrated they generally have to be explanted following completion of orthodontic treatment using a surgical procedure that is as minimally invasive and structure conserving as possible. This may be regarded as a disadvantage in comparison with mini-screw or microscrew implants.

seointegriert – in der Regel durch einen möglichst minimalinvasiven bzw. substanzschonenden operativen Eingriff explantiert werden. Dies mag als Nachteil gegenüber den Mini- oder Mikroschraubenimplantaten angesehen werden.

In den Alveolarfortsatz eingesetzte Mini- oder Mikroschraubenimplantate aus Titan sind sowohl mit relativ glatten (maschinenbearbeiteten) als auch raustrukturierten Oberflächen im Einsatz (Abb. 2). Sie werden gegenüber palatinal eingesetzten Implantaten sofort belastet [5, 6, 18, 22, 37, 42]. Hierbei wird –eine Osseointegration nicht angestrebt. In der Regel gelingt die Entfernung dieser Implantate nach Abschluss der kieferorthopädischen Behandlung durch schonendes Herausdrehen.

Die Entscheidung über den Zeitpunkt des Beginns der orthodontischen Belastung dieser Implantate sollte neben ihrer Mikro- und Makrostruktur deren Primärstabilität sowie die Knochenqualität berücksichtigen.

Präimplantologische Diagnostik

Der präimplantologischen Diagnostik in der Kieferorthopädie ist in der Regel die klinische und radiologische Untersuchung und Befunderhebung vorausgegangen, deren Ergebnisse zur Erwägung einer implantat-unterstützten Behandlungsstrategie führten.

Ist der Einsatz konventioneller Implantate vorgesehen, die zunächst zur Verankerung von Geräten zur orthodontischen Kraftapplikation und nach abgeschlossener kieferorthopädischer Behandlung zur Verankerung von Zahnersatz dienen sollen, erfordert die Planung eine enge Abstimmung aller an der Behandlung Beteiligten über die optimale Implantatpositionierung, den voraussichtlichen Zeitbedarf und Verlauf der Behandlung und die anzustrebende Positionierung der natürlichen Zähne unter Beachtung der Positionierung der implantat-prothetischen Rehabilitation [29, 43]. Der Umfang der präimplantologischen Diagnostik folgt hierbei den Empfehlungen der DGZMK: Die Panoramaschichtaufnahme mit radioopaker Messreferenz dient als Basis [30]. Zusätzliche bildgebende Verfahren dienen der umfassenden Darstellung und Beurteilung des knöchernen Implantatlagers, zur Ermittlung von Distanzen zwischen der geplanten Implantatposition und benachbarten anatomischen Strukturen und zum Ausschluss pathologischer Befunde am geplanten Implantationsort sowie dessen Umgebung. Der Umfang und die Art der weiteren bildgebenden Untersuchungen richtet sich unter Berücksichtigung der Strahlenbelastung und der Kosten-Nutzen-Relation des jeweiligen Verfahrens nach den individuellen Erfordernissen im Einzelfall und muss im Kontext mit den klinischen Befunden der rechtfertigenden Indikation für die jeweilige Aufnahmetechnik folgen [32].

Vor dem Einsatz von Gaumenimplantaten zur orthodontischen Kraftapplikation ist die Darstellung des knöchernen Gaumens und der Dicke des Gaumendaches in der Medianebene mittels Fernröntgenseitenaufnahme möglich. Hierbei wie auch bei der Darstellung mittels Panoramaschichtaufnahme ist die Übertragung der Implantatposition von der Modellanalyse über die Röntgenaufnahme in die klinische Situation mittels Implantatschablonen hilfreich [9, 10, 20], da insbesondere beim Einsatz palatinaler Implantate die Einhaltung der geplanten Implantatachse durch die Gaumenwölbung erschwert ist. Zudem gilt es, Schäden an den gelegentlich stark angulierten

Titanium mini-screw or microscrew implants inserted in the alveolar process are used with both relatively smooth (machined) and also rough-textured surfaces (Fig. 2). They are immediately loaded in contrast to implants inserted in the palate [5, 6, 18, 22, 37, 42]. Osseointegration is not an aim of these implants. These implants can usually be removed after completion of the orthodontic treatment by gently unscrewing them.

The decision about when to start orthodontic loading of these implants should not only take into account their micro or macro texture but also their primary stability as well as the bone quality.

Pre-implantological diagnosis

Pre-implantological diagnosis in orthodontics is usually preceded by clinical and radiological examination and assessment of findings, the results of which lead to considerations in an implant-supported treatment strategy.

If conventional implants are intended to be used initially for anchoring appliances for orthodontic force application and subsequently for retaining a dental restoration following completion of orthodontic treatment, the planning requires close cooperation between all those involved in the treatment with regard to optimal implant positioning, anticipated time required and course of treatment and ideal positioning of the natural teeth while taking into account the positioning of the implant prosthetic rehabilitation [29, 43]. The scope of the pre-implantological diagnosis hereby complies with the recommendations of the DGZMK (German Society of Dentistry and Oral Medicine): the panoramic radiograph with radiopaque measurement reference is used as a basis [30]. Additional imaging techniques are used for detailed illustration and assessment of the bony implant site, determination of the distance between the planned implant position and adjacent anatomical structure and to exclude pathological findings at the implant site as well as its surroundings. The range and type of other imaging examinations depend on the individual requirements in each case taking into account the radiation exposure and cost-benefit ratio of the respective technique and must be completed in context with the clinical findings of the justifying indications for the imaging technique [32].

The bony palate and thickness of the palatal vault in the median plane can be displayed using a lateral cephalometric radiograph prior to the use of palatal implants for orthodontic force application. In this case, as with imaging using the panoramic radiograph, it is practical to transfer the implant position from the model analysis using the X-ray to the clinical situation by means of surgical stents [9, 10, 20]. This is because it is difficult to maintain the planned implant axis due to the palatal arch, especially when using palatal implants. It is also important to avoid incorrectly placed implants damaging the anterior teeth, which are sometimes very angled with their root apices highly inclined towards the palatal-dorsal aspect.

und mit ihren Wurzelspitzen weit nach palatinal-dorsal geneigten Frontzähnen durch Implantatfehlpositionierungen zu vermeiden. Auch zum Einsatz von Implantaten am Alveolarfortsatz hat der Einsatz von Schablonen zur besseren Übertragung der geplanten Implantatposition auf die klinische Situation Vorteile [35]. Darüber hinaus sollte eine Positionierung im Bereich der keratinisierten Gingiva angestrebt werden. Vor dem vertikalen oder angulierten Einsatz von Mini-Schraubenimplantatsystemen in den Alveolarfortsatz sollten die interradikulären Platzverhältnisse und der Abstand zwischen dem geplanten Implantationsort und den benachbarten Zähnen eingeschätzt werden. Ist eine Bewegung von Zähnen in unmittelbarer Nachbarschaft zu den Implantaten vorgesehen, ist deren Positionsänderung bei der Festlegung der Implantatposition zu berücksichtigen, um Interferenzen der Zahnbewegung mit dem Implantat zu vermeiden [44].

Der Einsatz der Computertomographie bzw. der Digitalen Volumentomographie ermöglicht bei geringer Toleranz eine präzise metrische Bewertung des vertikalen Knochenangebots bzw. -volumens vor dem Einsatz palatinaler Implantate. Allerdings muss auf die höhere Strahlenbelastung dieser Untersuchungsverfahren im Kontext mit dem erhöhten Risikofaktor für stochastische Strahlenwirkungen bei Kindern und Jugendlichen hingewiesen werden.

Chirurgisches Vorgehen

Das chirurgische Vorgehen bei der Implantation folgt unter Berücksichtigung der anatomischen Besonderheiten des Implantationsortes den Grundsätzen der implantologischen Operationstechniken unter Erhaltung der Vitalität des angrenzenden Knochengewebes sowie dem Erreichen einer ausreichenden Primärstabilität des Implantats [33]. Beim Einsatz von Implantaten zur ausschließlichen orthodontischen Kraftapplikation ist meist nur eine sparsame Schnitfführung oder Schleimhautstanzung (besonders geeignet beim Einsatz palatinaler Implantate), mitunter lediglich ein transgingivaler Zugang sowie eine schonende Implantatbettpräparation mit dem Ziel der Vitalerhaltung des an das Implantat angrenzenden Knochens erforderlich.

Die vertikal oder anguliert in den Alveolarfortsatz, in die Crista zygomaticoalveolaris, die Spina nasalis anterior, das Trigonum retromolare mandibulae oder die Symphyse des Unterkiefers einzusetzenden Implantate sind in der Regel selbstschneidende bzw. selbstbohrende Schraubenimplantate mit reduziertem Durchmesser (1,8 bis 2 mm) und mit Längen, die eine intraossäre Verankerung zwischen 5 bis 14 mm Tiefe gestatten. Sie sind ebenso wie die palatinalen Implantate meist einteilige Implantate, deren Anteil zur orthodontischen Verankerung primär transmukosal zur Mundhöhle hin exponiert ist [1, 8, 21, 27, 28, 31, 38, 44, 45]. Eine Osseointegration dieser Implantate wird nicht angestrebt. Sie sind bei Erreichen einer ausreichenden Primärstabilität sofort belastbar [12, 13].

Kieferorthopädische Implantate sind in der Regel zum Einsatz für die Dauer der kieferorthopädischen Behandlung vorgesehen. Bei ihrer Entfernung sollten – sofern im chirurgischen Instrumentarium vorgesehen und enthalten – spezielle auf das Implantatsystem abgestimmte Instrumente zur Explantation zum Einsatz kommen [40]. Auch bei der Explantation ist darauf zu achten, dass keine unmittelbar benachbarten Strukturen

The use of stents for more accurate transfer of the planned implant position to the clinical situation also has advantages when inserting implants in the alveolar process [35]. The aim should also be to position the implant in the region of the keratinised gingiva. It is important to evaluate the interradicular space availability and distance between the planned implant site and adjacent teeth before inserting miniscrew implant systems in the alveolar process vertically or at an angle. If movement of teeth is planned immediately adjacent to the implant, their change in position should be taken into account when determining the implant position to avoid the implant interfering with tooth movement [44].

The use of computed tomography and cone beam computed tomography enable precise metric evaluation of the vertical bone thickness and volume with a lower tolerance before the placement of palatal implants. However, it is important to note the higher radiation exposure of this examination technique in the context of the higher risk factor for stochastic radiation effects in the case of children and adolescents.

Surgical procedure

The surgical procedure during implant placement follows the principles of implantological surgical techniques taking into consideration the anatomical characteristics of the implant site while ensuring the vitality of the adjacent bone tissue as well as achieving adequate primary stability of the implant [33]. Using implants that are solely intended for orthodontic force application generally requires only a minimal incision or gaining access using a mucosal punch (particularly suitable when using palatal implants). Sometimes only transgingival access and minimally invasive implant site preparation aimed at preserving the vitality of the bone adjacent to the implant is required.

Implants for placing vertically or angled in the alveolar process, crista zygomaticoalveolaris, spina nasalis anterior, mandibular retromolar triangle or the mandibular symphysis are generally self-tapping or self-drilling screw implants with a reduced diameter (1.8 to 2 mm) and with lengths that allow intraosseous anchorage to a depth of 5 to 14 mm. As with palatal implants, they are mainly one-piece implants and their section for orthodontic anchorage is primarily exposed transmucosally to the oral cavity [1, 8, 21, 27, 28, 31, 38, 44, 45]. Osseointegration is not an aim of these implants. They can be loaded immediately after they have achieved primary stability [12, 13].

Orthodontic implants are usually intended for use throughout the entire period of orthodontic treatment. Implantation instruments that are specially tailored to the implant system should be used for removal – provided that they are contained in the surgical instrumentarium for that purpose [40]. It should also be ensured that during explantation immediate adjacent structures (e. g. the bony palatal vault, nasal floor, adjacent tooth roots or mandibular canal), which

(z. B. das knöcherne Gaumendach, der Nasenboden, benachbarte Zahnwurzeln oder der Canalis mandibulae), die bereits bei der Implantation zu schonen waren, beim Darstellen bzw. Entfernen des Implantats verletzt werden. Implantate in Form von Minischraubensystemen lassen sich in der Regel durch einfaches Herausdrehen bzw. äußerst sparsame Osteotomie schonend entfernen. Allerdings muss auch hierbei die unmittelbare Nähe zu den benachbarten Zähnen, die ihre Distanz zum Implantat unter der kieferorthopädischen Therapie durchaus verringert haben können, beachtet werden. Ein längeres unbelastetes Belassen der Implantate nach Beendigung der kieferorthopädischen Belastung führt zu einer Erhöhung des erforderlichen Ausdrehmoments [16].

Das Einsetzen kieferorthopädisch zu nutzender Implantate setzt neben den instrumentellen, apparativen, diagnostischen und räumlichen Voraussetzungen Kenntnisse und Fertigkeiten im Zusammenhang mit dem chirurgischen Eingriff an sich sowie Beherrschung möglicher Komplikationen voraus. Daraus ergeben sich somit Vorteile einer interdisziplinären Zusammenarbeit bei der Planung und Durchführung einer implantat-unterstützten kieferorthopädischen sowie ggf. zwischenzeitlichen und abschließenden prothetischen Therapie [23].

Risiken und mögliche Komplikationen

Die im Rahmen der Therapieplanung abzuwägenden Risiken und möglichen Komplikationen beim Einsatz von Implantaten zur orthodontischen Verankerung richten sich nach den jeweiligen individuellen allgemeinanamnestischen und anatomischen Besonderheiten, dem geplanten Implantationsort sowie Besonderheiten im Verlauf der Therapie. Über diese Risiken sind die Patienten aufzuklären und ebenso über ggf. eingetretene Zustände oder Komplikationen zu informieren, die eine Änderung des Therapieverlaufs notwendig machen.

Beim geplanten Einsatz konventioneller Implantate, die zunächst der kieferorthopädischen Behandlung und später einer definitiven prothetischen Versorgung dienen, sind neben den prinzipiellen allgemeinen Risiken des operativen Eingriffes der Implantation an sich die speziellen Risiken im Zusammenhang mit dem geplanten Implantationsort (z. B. im Unterkieferseitenzahnbereich die prinzipielle Möglichkeit der postoperativen Sensibilitätsstörungen im Innervationsgebiet des Nervus alveolaris inferior bzw. Nervus mentalis der betroffenen Seite; im Oberkiefer die Möglichkeit der akzidentellen Eröffnung des Bodens der Kiefer- oder Nasenhöhle), die mit der Operation im Zusammenhang stehenden postoperativen Einschränkungen des Patienten, die Notwendigkeit der Einhaltung von Wiedervorstellungsterminen zur Verlaufskontrolle, die Notwendigkeit sowie Art und Weise der Durchführung und Kontrolle einer effektiven Mundhygiene, aber auch die alternativen Therapiemöglichkeiten ohne Einsatz von Implantaten zu berücksichtigen. Werden Implantate kurz vor Abschluss des Kieferwachstums eingesetzt, sind das am Implantationsort zu erwartende Sistieren des weiteren Kieferwachstums sowie die sich daraus ergebenden nachfolgenden Korrekturnotwendigkeiten zu berücksichtigen [36].

Über Risiken und mögliche Komplikationen bei oder nach Einsatz kieferorthopädischer Implantate zur ausschließlichen orthodontischen Verankerung wurde in der Literatur bislang wenig berichtet.

already had to be protected during implant placement, are not damaged during exposure and removal of the implant. Miniscrew system implants can normally be gently removed by simply unscrewing them and using very minimal osteotomy. During removal, however, the proximity to the adjacent teeth must also be taken into account, as their distance to the implant could quite easily have been reduced during orthodontic treatment. If implants are left load-free for a long period after completion of orthodontic loading, it results in an increase in the amount of torque required to unscrew them [16].

Apart from the instrument, appliance, diagnostic and spatial prerequisites, placement of implants for orthodontic use assumes basic proficiency and skills with regard to the surgical procedure as well as the ability to deal with possible complications. This therefore highlights the advantages of interdisciplinary teamwork during planning and implementation of an implant-supported orthodontic treatment and, if necessary, interim and final prosthetic treatment [23].

Risks and possible complications

The risks and possible complications to be considered during treatment planning when using orthodontic anchorage depend on the respective individual characteristics of the general medical history and anatomy, planned implant site as well as unusual features during the course of treatment. These risks should be explained to patients and they should also be informed about any conditions or complications that may arise, which may make it necessary to change the course of treatment.

In addition to the basic general risks of the surgical procedure of implant placement in the case of conventional implants that are planned to be used initially for orthodontic treatment and subsequently for a permanent prosthetic restoration, there are specific risks with regard to the planned insertion site (e. g. in the mandibular posterior region there is the general possibility of postoperative sensitivity disorders in the innervation area of the alveolar nerve and mental nerve of the affected quadrant; in the maxilla there is the possibility of accidental opening of the floor of the maxillary sinus or nasal cavity) which should be taken into consideration with surgically related postoperative restrictions of the patient. These include the necessity to observe recall appointments for follow-up, necessity of a correct technique and monitoring for effective oral hygiene and also alternative treatment options without the use of implants. If implants are placed shortly before completion of jaw growth, the anticipated suspension of further jaw growth as well as the necessary corrective measures that arise as a result should be taken into consideration. [36].

There have only been few reports in the literature to date about the risks and possible complications during or after insertion of orthodontic implants for exclusive orthodontic anchorage.

Other relevant risks with implants for orthodontic anchorage, apart from the above-mentioned risks and complications,

Über die bereits weiter oben genannten Risiken und Komplikationsmöglichkeiten hinaus sind bei Implantaten zur orthodontischen Verankerung Implantatverluste und unerwünschte Ereignisse mit Beeinträchtigung des Befindens des Patienten, des Kiefers bzw. Restgebisses als Risiken relevant: Durch einen Implantatverlust wird der Verlauf der kieferorthopädischen Therapie gestört bzw. deren Erfolg in Frage gestellt; mechanische Reizungen der Mundschleimhaut durch ungünstig positionierte Implantate bzw. Verankerungssuprastrukturen können Schmerzen verursachen und zur Beeinträchtigung der Compliance des Patienten führen; Fehlpositionierungen von Implantaten können diese entweder für eine adäquate Kraftapplikation unbrauchbar machen, zu Schleimhautentzündungen und lokalen Infektionen und dadurch zum Implantatverlust führen; Defekte nach entzündlich bedingtem Implantatverlust können an dieser Stelle eine erneute Implantation unter Umständen verzögern oder unmöglich machen; bei fehlerhaften Implantatpositionierungen bzw. zu dichtem Kontakt zwischen Implantat und benachbartem Zahn (der sich mitunter erst im Laufe der kieferorthopädischen Therapie ergibt) sind – auch im Rahmen der Explantation – Schäden an den unmittelbar benachbarten Zähnen möglich.

Die Erfolgsbewertung von Implantaten zur orthodontischen Kraftapplikation fokussiert in erster Linie auf die Stabilität und Funktionalität der Verankerung über den gesamten Zeitraum der orthodontischen Behandlung, jedoch wird auch das Fehlen von Infektions- und Entzündungszeichen, Mobilität, unzureichender Belastbarkeit und Schmerzen sowie der Ausschluss einer Beschädigung von Nachbarwurzeln oder anderer benachbarter anatomischer Strukturen bewertet [15]. Für osseointegrierte und palatinale Implantate wurden in einer Übersichtsarbeit Erfolgsraten von 85–100 %, für nicht-osseointegrierte Implantate von 75–100 % (Miniplatten 85–100 %, Minischrauben 75–100 %) angegeben [15].

Die aus der Literatur abzuleitende Datenlage zu Implantatverlusten und assoziierten Faktoren ergibt bislang nur wenige Informationen. Die kumulativen Verweilraten von Implantaten nach Einsatz im Alveolarfortsatz zur ausschließlichen orthodontischen Kraftapplikation für die Dauer der kieferorthopädischen Behandlung wurden in klinischen prospektiven Studien zwischen 86 % [22] und 89 % [7] und in retrospektiven Studien zwischen 85 % [6] und 91 % [37] angegeben. Bei palatinal eingesetzten Implantaten zur orthodontischen Kraftapplikation wurde eine Verweilrate von 90 % [11] erreicht.

Als signifikante Risikofaktoren für einen Implantatverlust wurden der Einsatz in der posterioren Mandibula [6, 7, 37], der Einsatz der Implantate in der Zone der nichtkeratinisierten Gingiva [7], der Einsatz kürzerer Implantate [6] sowie ein zu hohes (> 10 Ncm) oder zu geringes (< 5 Ncm) Eindrehmoment [22] festgestellt. Darüber hinaus scheint auch bei kieferorthopädischen Implantaten die Primärstabilität nach dem Einsetzen der Implantate ein wichtiger prognostischer Faktor zu sein, dies insbesondere bei der beabsichtigten sofortigen Belastung der Implantate. Gelegentlich kann eine ungünstige Position der Implantate und damit verbundene chronische mechanische Läsion der Schleimhaut ein Entfernen der Implantate erforderlich machen [13].

include implant failure and undesired incidents with impairment of the patient's wellbeing, jaw and residual dentition: implant failure can cause the course of orthodontic treatment to be interrupted and its success put into question; mechanical irritation of the oral mucosa due to unfavourably positioned implants and anchorage superstructure can cause pain and result in lack of compliance by the patient; incorrect positioning of implants can either render them unusable for adequate force application or result in oral mucosa inflammation and local infections and consequently implant failure; defects after implant failure due to inflammation can in certain circumstances delay renewed implant placement or make it impossible; with incorrect implant positioning and too close contact between the implant and adjacent tooth (which occurs occasionally during the course of implant treatment) it is possible to damage the immediately adjacent teeth – also during explantation.

Assessment of the success of implants for orthodontic force application focuses primarily on the stability and functionality of the anchorage throughout the entire period of dental treatment. However, assessment also includes the lack of signs of infection and inflammation, mobility, inadequate loading capacity and pain as well as damage to adjacent roots or other adjacent structures [15]. In a review study success rates were given for osseointegrated palatal implants of 85–100 % and 75–100 % for non-osseointegrated implants (mini-plates 85–100 %, miniscrews 75–100 %) [15].

To date the data derived from the literature on implant failures and associated factors provide only little information. The cumulative time-in-situ rates of implants after use in the alveolar process exclusively for orthodontic force application throughout the course of orthodontic treatment were given in clinical prospect studies between 86 % [22] and 89 % [7] and in retrospective studies between 85 % [6] and 91 % [37]. Palatally placed implants for orthodontic force application achieved a time in situ of 90 % [11].

Significant risk factors for implant failure were established as use in the posterior mandible [6, 7, 37], use of implants in the zone of non-keratinised gingiva [7], use of short implants [6] as well as excessive (> 10 Ncm) or inadequate (< 5 Ncm) insertion torque [22]. The primary stability after placing the implants also appears to be an important prognostic factor with orthodontic implants and in particular if the intention is to load the implants immediately. Occasionally an unfavourable position of the implant and associated chronic mechanical damage to the mucosa can make it necessary to remove the implant [13].

Conclusions

The use of implants for orthodontic anchorage places high demands on determining the indication and detailed treatment planning. Depending on the complexity of the treatment aim, it is of particular advantage to have interdisciplinary teamwork by specialists in different fields. In addition to precise agreement on the timing of treatment procedures, the interdisci-

Schlussfolgerungen

Der Einsatz von Implantaten zur orthodontischen Verankerung stellt hohe Anforderungen an eine kritische Indikationsstellung und detaillierte Therapieplanung. In Abhängigkeit von der Komplexität der Therapieziele ist eine interdisziplinäre Zusammenarbeit von Spezialisten verschiedener Fachgebiete von besonderem Vorteil. Das interdisziplinäre Vorgehen erfordert neben einer präzisen zeitlichen Abstimmung der Behandlungsmaßnahmen die Berücksichtigung des aktuellen Wachstums- und Entwicklungsstandes des Patienten sowie seiner biologischen, allgemeinmedizinischen, anatomischen Voraussetzungen, seiner Compliance sowie ggf. der abschließend geplanten prothetischen Versorgung im Erwachsenenalter.

Die umfassende Information des Patienten über den zeitlichen Verlauf, die einzelnen Behandlungsabschnitte und deren Ziele sowie die damit einhergehenden Beeinträchtigungen, Risiken und Komplikationsmöglichkeiten ist im Vorfeld der Behandlung notwendig. Sie ergänzt die im Rahmen der Planung einer kieferorthopädischen Behandlung grundsätzlich erforderliche Aufklärung mit ihren Schwerpunkten und muss zudem die meist hinzukommende Besonderheit der kieferorthopädischen Behandlung, nämlich die Minderjährigkeit vieler Patienten, die jedoch eine erhebliche Mitverantwortung für den Erfolg der Behandlung tragen, berücksichtigen [4].

Implantate zur orthodontischen Kraftapplikation bieten eine absolute Verankerungsmöglichkeit ohne Risiko von reaktiven unerwünschten Zahnbewegungen und entsprechend den Einsatzzielen und -orten vielfältige Einsatzmöglichkeiten. Der Einsatz und die Entfernung der Implantate können bei guter Vorbereitung in der Regel ohne größere chirurgische Eingriffe und komplikationsarm erfolgen. Die Anforderungen an eine hohe Compliance der Patienten entsprechen denen an Patienten in kieferorthopädischer Behandlung. Eine gute Mundhygiene und striktes Einhalten von Recallterminen sind notwendig. Die Kosten sind im Vergleich zu konventionellen Verankerungsmethoden relativ gering.

plinary procedure requires consideration of the current growth and development status of patients as well as their biological, general medical and anatomical conditions, their compliance and, if necessary, the final planned prosthetic restoration in adulthood.

It is necessary to provide the patient with detailed information before treatment regarding the timing of procedures, individual treatment stages and their aims and also the restrictions, risks and possible complications involved. They complement the basic consultation required in the planning of orthodontic treatment with their key points and must also take into account the main characteristic involved in orthodontic treatment, namely the minor age of many patients, who nevertheless have a considerable joint responsibility for the success of treatment [4].

Implants for orthodontic force application provide the possibility of reliable anchorage without the risk of reactive, undesired tooth movements and numerous application options with regard to objectives and sites. With correct preparation the implants can generally be placed and removed without extensive surgery or complications. The requirements for high compliance of the patients in orthodontic treatment are the same as those for patients in orthodontic treatment. Good oral hygiene and strict adherence of recall appointments are essential. The costs are relatively low compared with conventional anchorage techniques.

Korrespondenzadresse

PD Dr. Frank Peter Strietzel
Charité – Universitätsmedizin Berlin
Charité Centrum 3 für Zahn-, Mund- und Kieferheilkunde
Bereich Oralmedizin, zahnärztliche Röntgenologie und Chirurgie
Aßmannshäuser Str. 4–6, 14197 Berlin
Tel.: 030 450 562 692 (Sekretariat)
Fax: 030 450 562 922
E-Mail: frank.strietzel@charite.de

Literatur

1. Bae SM, Park HS, Kyung HM, Kwon OW, Sung JH: Clinical application of micro-implant anchorage. *J Clin Orthod* 2002;36:298–302
2. Bernhart T, Freudenthaler J, Dörtbudak O, Bantleon HP, Watzek G: Short epithetic implants for orthodontic anchorage in the paramedian region of the palate. A clinical study. *Clin Oral Impl Res* 2001;12:624–631
3. Berten JL, Neukam FW, Wichmann M, Schliephake H: Fachübergreifende Behandlungsplanung zur Implantatversorgung während der Adoleszenz bei Hypodontie oder vorzeitigem Zahnverlust. *Implantologie* 1994;4:301–316
4. Bock JJ, Fuhrmann RAW: Juristische Aspekte der interdisziplinären Kieferorthopädie. *Kieferorthopädie* 2006;20:111–118
5. Chaddad K, Ferreira AFH, Geurs N, Reddy MS: Influence of surface characteristics on survival rates of mini-implants. *Angle Orthodont* 2008;78:107–113
6. Chen C-H, Chang C-S, Hsieh C-H et al.: The use of microimplants in orthodontic anchorage. *J Oral Maxillofac Surg* 2006;64:1209–1213
7. Cheng S-J, Tseng I-Y, Lee J-J, Kok S-H: A prospective study of the risk factors associated with failure of mini-implants used for orthodontic anchorage. *Int J Oral Maxillofac Implants* 2004;19:100–106
8. Costa A, Raffini M, Melsen B: Mini-screws as orthodontic anchorage: a preliminary report. *Int J Adult Orthod Orthog Surg* 1998;13:201–209
9. Cousley R: Critical aspects in the use of orthodontic palatal implants. *Am J Orthod Dentofacial Orthop* 2005;127:723–729
10. Cousley RRJ, Parberry DJ: Combined cephalometric and stent planning for palatal implants. *J Orthod* 2005;32:20–25
11. Crismani AG, Bernhart T, Schwarz K, Celar AG, Bantleon H-P, Watzek G: Ninety percent success in palatal implants loaded 1 week after placement: a clinical evaluation by resonance frequency analysis. *Clin Oral Impl Res* 2006;17:445–450
12. Favero L, Brollo P, Bressan E: Orthodontic anchorage with specific fixtures: related study analysis. *Am J Orthod Dentofacial Orthop* 2002;122:84–94