

M. Dürholt<sup>1</sup>, D. T. Weinhold<sup>2</sup>, S. Dax<sup>3</sup>, S. Schulz<sup>4</sup>

# Vergleich lateraler Augmentationstechniken

Kieferkammspaltung, autologe Blocktransplantate und Membrantechniken  
in der zahnärztlichen Praxis

## *Comparison of lateral augmentation techniques*

*Spreading of the alveolar ridge, augmentation with autologous bone blocks and  
membrane augmentation in the dental practice*

**Fragestellung:** Eine Vielzahl chirurgischer Techniken zur Augmentation vertikaler Knochendefekte in Verbindung mit der Insertion dentaler Implantate ist in der Literatur beschrieben. Der vorliegende Artikel vergleicht drei Verfahren der vertikalen Kieferkammaugmentation retrospektiv anhand eigener Patientendaten.

**Methode:** Untersucht wurden Kieferkammspaltung [12, 13, 14] mittels oszillierender Sägen und schraubenförmiger Osteotome, zweizeitige Blocktransplantate aus dem Kieferwinkelbereich [1, 4, 6, 11] und der Einsatz resorbierbarer Membranen [3, 8]. Alle Patienten, die den Richtlinien der DGZMK zur Insertion dentaler Implantate entsprachen, wurden erfasst. Eine weitere Differenzierung des Patientenguts erfolgte nicht. Sowohl vollständige als auch teilweise Augmentatverluste sowie Nahtdehiscenzen wurden als Komplikation gewertet [7].

**Ergebnisse:** Die Kieferkammspaltung wies eine Komplikationsrate von 3 %, Knochenblocktransplantate von 19 % und Membrantechniken von 32 % auf.

**Schlussfolgerung:** Die Kieferkammspaltung wies signifikant geringere Komplikationen auf als die beiden anderen untersuchten Augmentationstechniken. Bedingt durch das Studiendesign und die inhomogene Patientengruppe haben zahlreiche zusätzliche Faktoren Einfluss auf dieses Ergebnis gehabt, die statistisch nicht miterfasst wurden. Prospektive Studien zu diesem Thema sind wünschenswert.

*Schlüsselwörter:* Knochenblöcke; GBR; Erfolgsquoten Kieferaugmentation; laterale Kieferaugmentation; Kieferkammspaltung; retrospektive Studie

**Question:** A multitude of surgical techniques for the augmentation of vertical bones in connection with the insertion of dental implants is described in the relevant literature. The objective of the present article is to compare three techniques of vertical ridge augmentation on the basis of our medical records of patients who have undergone the described treatments in the past.

**Method:** The following methods were examined: spreading the alveolar ridge [12, 13, 14] by means of oscillating saws and spiral osteotomes, bone block grafts taken from the mandibular angle area [1, 4, 6, 11] and the use of absorbable membranes [3, 8]. All patients that complied with the guidelines of the DGZMK for the insertion of dental implants were registered. The patient population was not differentiated in more detail. Complete and partial loss of the augmentation material as well as a dehiscence of the suture were rated as complications [7].

**Results:** A complication rate of 3 % was determined for the spreading of the alveolar ridge, the rate established for bone block grafts was 19 % and that of the membrane techniques was 32 %.

**Conclusion:** The spreading of the alveolar ridge showed significantly less complications than the other two augmentation techniques we examined. Due to the design of the study and the inhomogeneity of the patient group, this result was affected by a number of other factors which could not be included in the statistics. Prospective studies regarding this topic are desirable.

*Keywords:* bonegrafts; GBR; lateral ridge augmentation; lateral augmentation success; split osteotomy; retrospective study

<sup>1</sup> Praxis Bad Salzuffen

<sup>2</sup> Praxis Memmingen

<sup>3</sup> Praxis Memmingen

<sup>4</sup> Lehrstuhl für Psychologie, Universität Würzburg

DOI 10.3238/ZZI.2011.0251

<sup>1</sup> Practice Bad Salzuffen

<sup>2</sup> Practice Memmingen

<sup>3</sup> Practice Memmingen

<sup>4</sup> Chair in Psychology, University Würzburg

Übersetzung: Dr. Svenja Dax, Susanne Gully (Fa. Gbr. Brasseler)

## Einleitung

Spätimplantationen stellen den implantierenden Zahnarzt häufig vor das Problem der Alveolarkammatrophy. Die Insertion von Implantaten ist nur in Verbindung mit Beschränkung auf im Durchmesser reduzierte Pfeiler und/oder mit dem Einsatz von augmentativen Maßnahmen möglich. Während horizontale Defekte weitgehend dem chirurgischen Spezialisten vorbehalten sind, bieten dem erfahrenen Implantologen vertikale Knochendefizite ein interessantes Betätigungsfeld. Die Entwicklung oszillierender Knochensägen und schraubenförmiger Osteotome macht Kieferkammspaltungen zu einer schonenden Alternative zu bewährten Membran- und Blockaugmentationen. Der vorliegende Artikel vergleicht verschiedene Verfahren der vertikalen Kieferkammaugmentation retrospektiv anhand eigener Patientendaten.

## Material und Methode

### Patienten

Die vorliegende Studie zur vergleichenden Analyse verschiedener Augmentationstechniken wurde in einem retrospektiven Design angelegt. Insgesamt wurden 57 Patienten ausgewählt, bei denen in Abhängigkeit von der klinischen Situation eine Kieferkammspreizung (Gruppe 1: n = 28 Patienten), eine Membranaugmentation (Gruppe 2: n = 14 Patienten) oder eine Knochenblockaugmentation (Gruppe 3: n = 15 Patienten) im Zusammenhang mit der Implantatinsertion durchgeführt worden ist. Die Patienten entstammten dabei den Praxen der Dres. Dürholt (Tätigkeitsschwerpunkt Implantologie; Bad Salzflen, Germany) und Dr. Weinhold (Oralchirurg; Memmingen). Die Patienten wiesen in ihrer Krankengeschichte keine Kontraindikationen nach den Leitlinien der DGZMK bezüglich einer Implantatinsertion auf. Allen Fällen war präoperativ ein isolierter vertikaler Knochendefekt gemeinsam, ohne dass ein therapeutisch relevanter horizontaler Knochenverlust zu berücksichtigen gewesen wäre. Die Restknochenhöhe der Patienten wurde dabei mithilfe von Messkörpern im Orthopantomogramm oder mittels direkter Längenmessung im Digitalen Volumentomogramm (CBCT) bestimmt.

## Klinisches Vorgehen

### Kieferkammspreizung

Es wurden Kiefersegmente im Ober- und Unterkiefer mit dieser Technik operiert. Lediglich im Bereich der Oberkiefermolaren kam die Kieferkammspaltung wegen der anatomischen Nähe zum Sinus maxillaris nicht zum Einsatz. Die Größe der Spreitzungsareale reichte von Einzelzahnversorgungen bis zur Versorgung ganzer Oberkiefer (zehn Zähne). Lag die verbliebene Kieferbreite unter 2 mm, wurde keine Kieferkammspaltung durchgeführt. Nach Darstellung des Kieferkamms erfolgte die Spaltung des Knochens mit schallgetriebenen oszillierenden Sägen (Sonosurgery; Gebr. Brasseler, Lemgo) (Abb. 1). Hierbei entsprach die Tiefe der Kieferspaltung der vorgesehenen Implantatlänge. Mesial und distal wurde die Präparation jeweils um ei-

## Introduction

The delayed placing of implants frequently confronts dentists with the problem of an atrophic alveolar ridge. In these cases, the options are to either insert an implant with a reduced diameter or to carry out an augmentation of the alveolar ridge. While horizontal bone defects are normally treated by oral surgeons, vertical bone deficits are a welcome challenge to experienced implantologists. Thanks to the development of oscillating bone saws and spiral osteotomes, the spreading of the alveolar ridge has become a gentle alternative to conventional treatments such as augmentations with bone blocks or membranes. The present article compares different methods of vertical augmentation of the alveolar ridge on the bases of our medical records of patients who have undergone such treatments in the past.

## Method and material

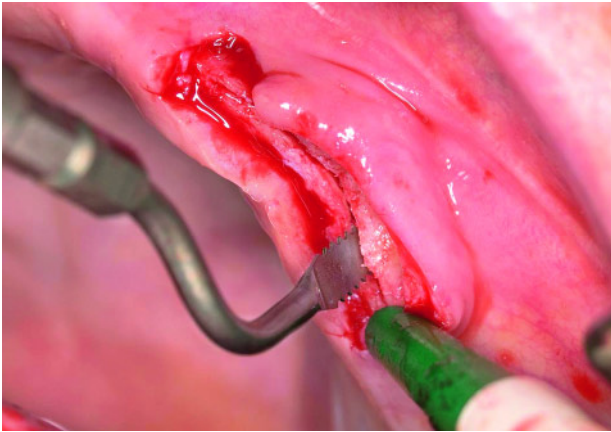
### Patients

The subject matter of the present study is a comparative analysis of different augmentation techniques from a retrospective point of view. A total of 57 patients were chosen who had undergone different treatments prior to insertion of an implant, i. e. spreading of the alveolar ridge (group 1: n = 28 patients) or augmentations with membranes (group 2: n = 14 patients) or bone blocks (group 3: n = 15 patients), depending on the clinical situation. The patients were treated in the dental practice of Dr. Dürholt (Bad Salzflen, Germany; main focus: implantology) and Dr. Weinhold (Memmingen, Germany; oral surgeon). There were no contra-indications as stipulated in the guidelines of the DGZMK concerning the insertion of implants in the past medical history of the patients. What all patients had in common was an isolated vertical pre-operative bone defect, however none of them suffered from horizontal loss of bone which would have affected the therapy. The height of the patients' residual bone was determined either by means of measuring devices as part of an orthopantomogram or by direct measurement as part of digital volume tomography (CBCT).

## Clinical sequence

### Spreading of the alveolar ridge

Jaw segments in the upper and lower jaw were operated on according to this technique, with the exception of the molar region of the upper jaw, where a spreading of the alveolar ridge is not possible due to the anatomic vicinity of the maxillary sinus. The size of the spread areas ranged from restorations of individual teeth to the restoration of the entire upper jaw (ten teeth). No spreading of the alveolar ridge could be carried out in those cases where the width of the remaining jaw was less than 2 mm. Once the alveolar ridge had been exposed, the bone was split by means of sound driven oscillating saws (Sonosurgery, Gebr. Brasseler, Lemgo, Germany) (fig. 1). The depth of the split was identical to the intended length of the



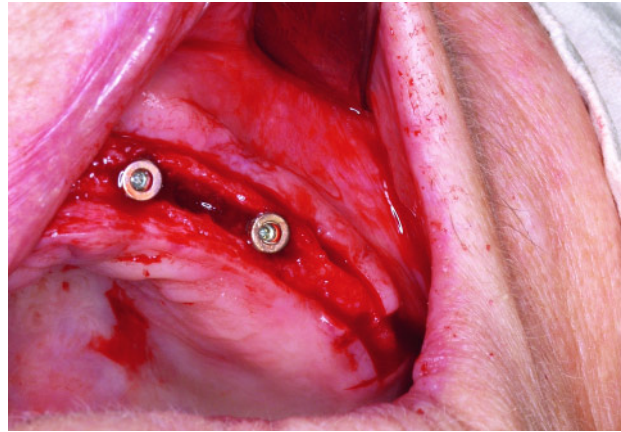
**Abbildung 1** Kieferkammspaltung mit schallgetriebener, oszillierender Säge.

**Figure 1** Split of the alveolar ridge with sounddriven oscillating saw.

nen Implantatdurchmesser extendiert, um eine ausreichende Mobilisation zu gewährleisten (Abb. 2). War dies, bedingt durch die Restbezahnung oder Knochenqualitäten von D2–D1 nach *Mish*, nicht möglich, wurden Entlastungsschnitte in der krestalen Kortikalis des zu mobilisierenden Elements angelegt (Abb. 3). Die Aufdehnung des Knochens erfolgte mittels schraubenförmiger Osteotome (MaxilloPrep Spread-Condense; Gebr. Brasseler, Lemgo/Split Control Plus; Meisinger, Neuss), systembedingt mit Handschlüsseln bzw. Ratschenantrieb (Abb. 4, 5). Sollten mehrere benachbarte Implantate eingesetzt werden, erwies sich der schrittweise Austausch der Dehnschrauben durch Implantate als vorteilhaft. So konnte der Rückstellung der knöchernen Strukturen vorgebeugt werden (Abb. 6). Die verbliebenen Spaltbereiche wurden mit partikulärem Material (Cerasorb 250–500 µm; Curasan, Kleinostheim) aufgefüllt (Abb. 7). Zur Mobilisation der Schleimhaut diente ggf. eine Periostschlitzung bzw. die Präparation eines Spaltlappens. Die Einzelknopfnähte des Wundverschlusses konnten nach zehn Tagen entfernt werden.

### Knochenblockaugmentation

Die Augmentation bei vorliegenden, ausgedehnten Knochendefekten in Schalllücken oder Freiendsituationen erfolgte durch autologe Knochenblocktransplantation. Als Entnahmestelle hat sich die retromolare Region im Unterkieferwinkelbereich bewährt. Nach Mobilisation eines Mukoperiostlappens erfolgte die Präparation des in gewünschter Größe benötigten Knochenblocks mit diamantierten Scheiben (Gebr. Brasseler, Lemgo). Die Transplantatgröße reichte von ca. 0,5 bis 3 cm Länge und 0,5 bis 1 cm Höhe. Es wurden kortikale und kortikospongiöse Blöcke von 1 bis 5 mm Stärke verwendet. Die Spenderregion wurde jeweils mit Kollagenvlies (Lyostypt; Braun, Melsungen) austamponiert und plastisch gedeckt. Nach Anpassung des Augmentats an die Empfängerstelle wurden je nach Größe des Knochenblocks ein oder mehrere Zuglöcher in den Knochenblock gebohrt. Anschließend erfolgte die Anlage der eigentlichen Schraubenbohrung in der Empfängerregion durch die Zuglöcher hindurch. Das Augmentat wurde mit Osteosyntheseschrauben (Fa. Synthes, Neukirch/Gebr. Martin,



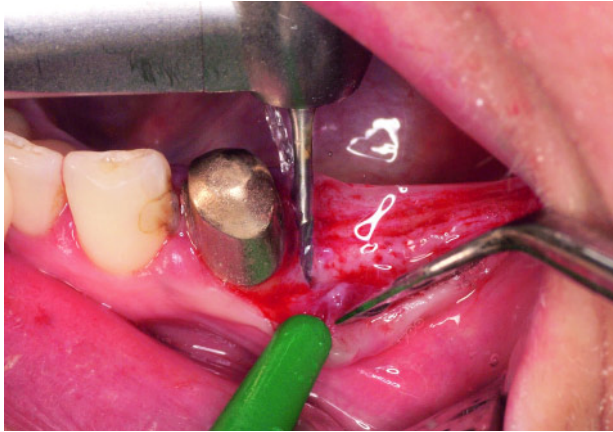
**Abbildung 2** Extension der bukkalen Knochenlamelle.

**Figure 2** Extension of buccal plate.

implant. The preparation was extended by one implant size in both mesial and distal direction in order to guarantee sufficient mobilization (fig. 2). If this was not practicable due to residual dentition or bone qualities of D2–D1 according to *Mish*, relief cuts were created in the cortical bone of the element to be mobilised (fig. 3). The bone was expanded with spiral osteotomes (MaxilloPrep Spread-Condense; Gebr. Brasseler, Lemgo, Germany/Split Control Plus; Meisinger, Neuss, Germany) and manual wrenches or ratchets, depending on the system (fig. 4, 5). When several adjacent implants had to be inserted, a successive exchange of the screws against implants proved to be advantageous as this prevented the resetting of the bone structures (fig. 6). The remaining split areas were filled with particulate material (Cerasorb 250–500 µm; Curasan, Kleinostheim) (fig. 7). To mobilise the mucosa, a slit was cut into the periosteum or a mucosa flap was created. The button sutures closing the wound could be removed after ten days.

### Bone block augmentation

The augmentation of bones with extensive defects in partially edentulous ridges and free-end gaps was carried out by means of bone block grafts. The retromolar region of the lower jaw has proven to be a suitable site for harvesting autologous bone. After the mobilization of a mucoperiosteal flap, the bone blocks were prepared to the required size with diamond coated discs (Gebr. Brasseler, Lemgo, Germany). The length of the grafts ranged from approx. 0.5 to 3 cm and their height varied between 0.5 and 1 cm. Cortical and cortico-cancellous blocks with a thickness of 1–5 mm were used. The donor site was plugged and plastically covered with collagen fleece (Lyostypt; Braun, Melsungen). Once the augmentation material had been adapted to the size of the recipient site, one or more perforations were drilled into the bone block, depending on the size of the bone block. This was followed by the drilling of the actual screw holes into the recipient site through the perforations. The augmentation material was then firmly screwed to the local bone with osteosynthetic screws (Co. Synthes, Neu-



**Abbildung 3** Entlastungsinzisionen zur Mobilisierung der bukkalen Knochenlamelle.

**Figure 3** Relief cuts for mobilisation of buccal plate.

Tuttlingen) immobil mit dem ortsständigen Knochen verschraubt. Kleinere verbleibende Partikel dienten der Modellation, bevor nach ausreichender Periostschlitzung die zu versorgende Region ebenfalls plastisch gedeckt wurde. Membranen kamen in keinem dieser Fälle zum Einsatz. Nach Wundkontrolle und Nahtentfernung wurden bis zur Implantation Wartezeiten von vier bis fünf Monaten eingehalten.

#### Membranaugmentation

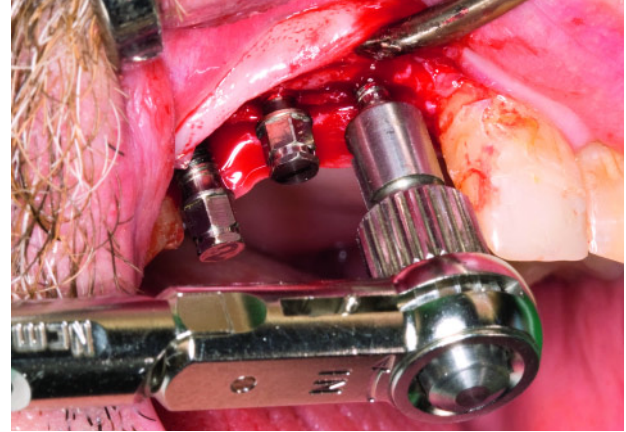
Eingesetzt wurden resorbierbare Membranen (Epiguide, Curasan, Kleinostheim und Vicryl, Johnson&Johnson, Ethicon, Norderstedt). Nach Deperiostierung des Defektareals erfolgte die Fixierung der Membranen basal des zu augmentierenden Bereichs mit Titanpins (Dentsply Friadent, Mannheim). Anschließend wurde ein Gemisch aus autologem Knochen und partikulärem  $\beta$ -Tricalcium-Phosphat (Cerasorb 250–500  $\mu\text{m}$ ; Curasan, Kleinostheim) angelagert und mit der Membran gedeckt. Zur oralen Fixierung wurde die Membran unter den Lappen geschoben. Nach Periostschlitzung erfolgte der Wundverschluss mit Einzelknopfnähten.

#### Verwendete Implantatsysteme

Die ausgewählten Patienten wurden im Verlauf der augmentativen Techniken mit einem oder mehreren Implantaten versorgt. Verwendung fanden dabei die folgenden Implantatsysteme: Ankylos (Dentsply Friadent, Mannheim), Camlog (Altatec, Wimsheim), MicroPlant (Gebr. Brasseler, Lemgo) und XiVE (Dentsply Friadent, Mannheim).

#### Statistische Auswertung der Daten

Die Auswertung der Daten zur vergleichenden Analyse der drei eingesetzten Augmentationstechniken erfolgte sowohl statistisch-deskriptiv (Häufigkeitsverteilung der Komplikationsraten) als auch inferenzstatistisch. Zur Frage signifikanter Unterschiede hinsichtlich der Komplikationsrate wurde zum Einzelvergleich der drei Methoden Fishers exakter Test berechnet. Das Signifikanzniveau wurde dabei auf  $p < 0,05$  festgelegt.



**Abbildung 4** Einsatz der Dehnschrauben 1.

**Figure 4** Use of spiral osteotomes 1.

kirch, Germany/Gebr. Martin, Tuttlingen, Germany). Small remaining particles were used for modelling, prior to plastic covering of the region to be treated after sufficient slitting of the periosteum. No membranes were used in any of the above cases. After a check-up of the wound and removal of the sutures, a waiting time of four to five months had to be observed before insertion of the implants.

#### Membrane augmentation

For this method, absorbable membranes (Epiguide, Curasan, Kleinostheim, Germany, and Vicryl, Johnson&Johnson, Ethicon, Norderstedt, Germany) were inserted. After a periostomy of the defect area, the membranes were fixed with titanium pins (Dentsply Friadent, Mannheim, Germany) on the base of the area to be augmented. Following that, a mixture of autologous bone and particulate  $\beta$ -Tricalciumphosphate (Cerasorb 250–500  $\mu\text{m}$ ; Curasan, Kleinostheim, Germany) was applied and covered with the membrane. For oral fixation, the membrane was pushed underneath the flap. After slitting of the periosteum, the wounds were closed with sutures.

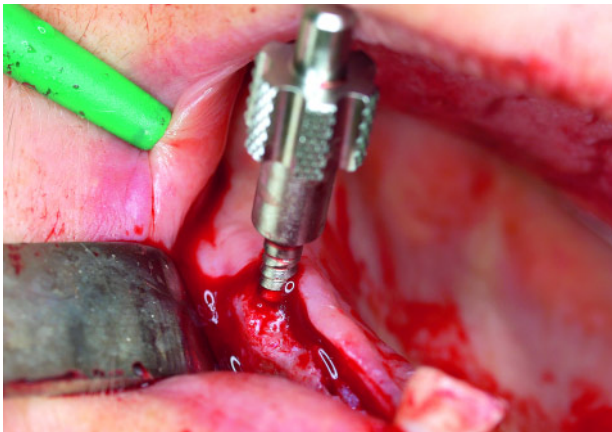
#### Implant systems used

During the course of the augmentative treatment, the selected patients were provided with one or several implants. The following implant systems were used: Ankylos (Dentsply Friadent, Mannheim, Germany), Camlog (Altatec, Wimsheim, Germany), MicroPlant (Gebr. Brasseler, Lemgo, Germany) and XiVE (Dentsply Friadent, Mannheim, Germany).

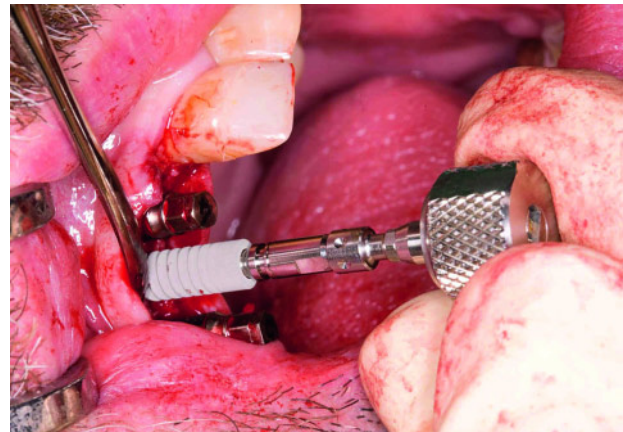
#### Statistical evaluation of the data

For the purpose of a comparative analysis of the three augmentation techniques, the data were evaluated both in descriptive (frequency distribution of the complication rate) and inferential statistics. To determine the significance of the differences between the complication rates, the complication rates of the three methods were individually compared and calculated according to Fisher's exact test. The level of significance was defined at  $p < 0.05$ .





**Abbildung 5** Einsatz der Dehnschrauben 2.  
**Figure 5** Use of spiral osteotomes 2.



**Abbildung 6** Einbringen von Ankylos-Implantaten.  
**Figure 6** Insertion of Ankylos-implants.

## Ergebnisse

Es wurden 57 Patienten identifiziert, die in die vorliegende Arbeit aufgenommen werden konnten. Festgehalten wurde dabei das Auftreten von Komplikationen im Sinne eines Augmentatverlusts. Auch partielle Verluste des Augmentats bzw. Dehissenzen der Naht, die nicht zu einer Therapieeinschränkung führten, wurden als Komplikation gewertet. Die absoluten Zahlen der eingetretenen Komplikationen sind in Tabelle 1 dargestellt.

## Klinische Stichproben

### Durchschnittsalter

Für die Gruppe 1 „Kieferkammspreizung“ (n = 28 Patienten) wurde ein Durchschnittsalter bei den acht männlichen (28,6 %) und den 20 weiblichen Patienten (71,4 %) von 58,5 Jahren (SD 12,9 Jahre; Min. = 31 Jahre; Max. = 84 Jahre) berechnet.

In der Gruppe 2 „Membranaugmentation“ (n = 14 Patienten) betrug das Durchschnittsalter der vier männlichen (28,6 %) und der zehn weiblichen Patienten (71,4 %) 55,8 Jahre (SD 12,2 Jahre; Min. = 21 Jahre; Max. = 71 Jahre).

In der Gruppe 3 „Knochenblockaugmentation“ (n = 15 Patienten) lag das durchschnittliche Alter der vier männlichen (26,7 %) und der elf weiblichen Patienten (73,3 %) bei 49,6 Jahren (SD 18,3 Jahre; Min. = 21 Jahre; Max. = 75 Jahre).

## Anamnestic Angaben

### Rauchen

In der Gruppe 1 „Kieferkammspreizung“ gaben 27 (96,4 %) Patienten an, nicht zu rauchen. Lediglich ein Patient erwies sich als Raucher (weniger zehn Zigaretten/Tag). In der Gruppe 2 „Membranaugmentation“ betrug der Prozentsatz an Rauchern 21,4 % (drei Patienten; weniger zehn Zigaretten/Tag), der an Nichtrauchern 78,6 % (elf Patienten). In der Gruppe 3 „Kno-

## Results

The data of 57 suitable patients were used for the purpose of the present study. One of the recorded criteria was the occurrence of complications, i. e. the loss of the augmentation material. A partial loss of the augmentation material and a dehiscence of the suture were also rated as complications, even if these did not affect the feasibility of the treatment. The absolute numbers of the complications occurred are shown in table 1.

## Clinical sampling

### Average age

For group 1 “spreading of the alveolar ridge” (n = 28 patients), an average age of 58.5 years was calculated. The group consisted of eight male (28.6 %) and 20 female (71.4 %) patients. (SD ± 12.9 years, min. = 31 years; max. = 84 years).

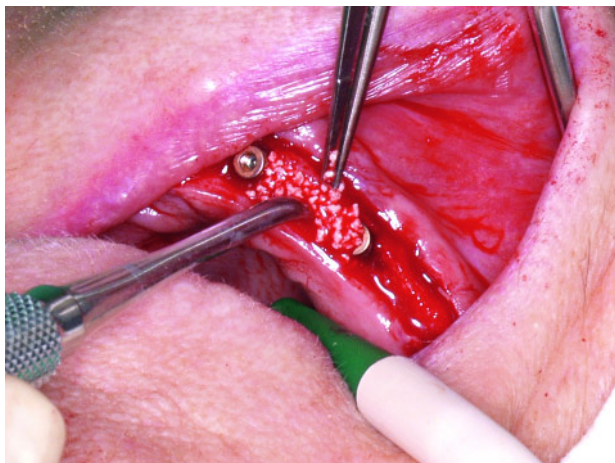
In group 2 “augmentation of the membrane” (n = 14 patients), the average age was 55.8 years. The group consisted of four male (28.6 %) and ten female (71.4 %) patients. (SD ± 12.2 years; min. = 21 years; max. = 71 years).

In group 3 “bone block augmentation” (n = 15 patients), the average age was 49.6 years. The group consisted of four male (26.7 %) and eleven female (73.3 %) patients. (SD ± 18.3 years; min. = 21 years; max. = 75 years).

## Anamnestic data

### Smoking

In group 1 “spreading of the alveolar ridge, 27 patients (96.4 %) said that they were non-smokers. Only one patient was a smoker (less than ten cigarettes/day). In group 2 “membrane augmentation”, 21.4 % were smokers (three patients, less than ten cigarettes/day) and 78.6 % (eleven patients) non smokers. In group 3 “bone block augmentation”, two patients (13.3 %)

**Abbildung 7** Auffüllen der Spalträume.**Figure 7** Filling of the split areas.

Fotos: M. Dürholt

	Nahtdehiszenz	Augmentatverlust	Implantatverlust	Total
	<i>Dehiscence of the suture</i>	<i>Loss of the augmentation material</i>	<i>Loss of the implant</i>	<i>Total</i>
Kieferkammsspaltung			2	2
<i>Splitting of the alveolar ridge</i>				
Knochenblock	3	1		4
<i>Bone block</i>				
Membrantechnik	4	1	1	6
<i>Membrane technique</i>				
Total	7	2	3	12
<i>Total</i>				

**Tabelle 1** Häufigkeiten Komplikationen absolut.**Table 1** Frequency of complication, absolute numbers.

chenblockaugmentation“ erwiesen sich zwei Patienten (13,3 %) als Raucher (weniger als zehn Zigaretten/Tag) und 13 (86,7 %) als Nichtraucher.

#### Grunderkrankungen und Medikamenteneinnahme

Grunderkrankungen (z. B. Diabetes mellitus) oder Medikamenteneinnahmen (z. B. Bisphosphonate, Kortison-Langzeittherapie, Immuntherapie, systemische Chemotherapie), die zu einer verminderten Wundheilung und reduzierten Infektabwehr führen, galten als Ausschlusskriterien und fanden sich daher bei keinem der Patienten in der Krankengeschichte.

#### Statistisch-deskriptive Auswertung

In der Gruppe „Membranaugmentation“ traten in 68 % der Fälle (in 13 von 19 Fällen) keine Verluste der Augmentate auf. In 32 % der Fälle (in sechs von 19 Fällen) kam es jedoch zu Komplikationen.

Bei den Patienten der Gruppe „Knochenblockaugmentation“ kam es hingegen lediglich in 19 % der untersuchten Fälle (in vier von 21 Fällen) zu Komplikationen. Bei 81 % (bei 17 von 21 Fällen) verlief der Eingriff ohne Beeinträchtigungen.

Die geringste Verlustrate wies die Gruppe „Kieferkamm-spreizung“ auf. Hier kam es nur in 3 % der Fälle (zwei von

were smokers (less than ten cigarettes/day) and 13 patients (86.7 %) were non-smokers.

#### Underlying diseases and medication

Underlying diseases (e. g. diabetes mellitus) or the taking of medication (e. g. bisphosphonates, cortisone long-term therapy, immunotherapy, systemic chemotherapy) that lead to the delayed healing of wounds and reduced defence against infection were considered exclusion criteria. Therefore, none of these were found in the medical history of any of the patients.

#### Descriptive statistical evaluation

Out of the group who had undergone a membrane augmentation, 68 % (in 13 of 19 cases) did not suffer a loss of augmentation material. In 32 % of cases (in six of 19 cases), complications were experienced.

Out of the group who had undergone a bone block augmentation, complications were experienced in only 19 % of cases (in four of 21 cases), whereas in 81 % (in 17 of 21 cases) of the patients, the treatment went without complications.

The lowest rate of material loss was observed in the group of patients who had undergone a spreading of the alveolar

	Komplikationen	Keine Komplikationen	Total
	Complications	No complications	Total
Membrantechnik	32	68	100
<i>Membrane technique</i>			
Knochenblöcke	19	81	100
<i>Bone blocks</i>			
Total	51	149	200
<i>Total</i>			

**Tabelle 2** 2x2 Kontingenztafel mit relativen Häufigkeiten.

**Table 2** 2x2 Contingency table indicating relative frequencies.

	Komplikationen	Keine Komplikationen	Total
	Complications	No complications	Total
Membrantechnik	32	68	100
<i>Membrane technique</i>			
Knochenblöcke	3	97	100
<i>Bone blocks</i>			
Total	35	165	200
<i>Total</i>			

**Tabelle 3** 2x2 Kontingenztafel mit relativen Häufigkeiten.

**Table 3** 2x2 Contingency table indicating relative frequencies.

58 Fällen) zu einer Komplikation. Bei 97 % (56 von 58 Fällen) traten keine Augmentatverluste auf.

ridge. Complications were observed in merely 3 % of cases (in two of 58 cases), whereas 97 % (in 56 of 58 cases) of the patients did not suffer any loss of augmentation material.

## Inferenzstatistische Auswertung

### Gesamttest

Anhand einer logistischen Regression wurde geprüft, ob Unterschiede in der Häufigkeit von Komplikationen signifikant vom Behandlungsverfahren abhängen. Diese Hypothese wurde hochsignifikant bestätigt (Regressionskoeffizient  $B = -1,23$ ; Wald (1) = 9,61,  $p < 0,002$ ). Der Omnibus-Test weist dabei auf eine gute Modellpassung hin (Test der Reduktion der Devianz durch die Unabhängige Variable „Behandlungsmethode“:  $\chi^2$  (1) = 10,78;  $p < 0,001$ ). Die Erklärungskraft des Modells ist allerdings nur moderat (Nagelkerkes  $R^2 = 0,20$ ).

Andere Variablen spielen also vermutlich eine wichtige Rolle dabei, ob Komplikationen auftreten.

### Einzelvergleiche

Die Methode „Knochenblöcke“ führte zu marginal signifikant weniger Komplikationen als die Membrantechnik (Fishers exakter Test,  $p < 0,051$ ) (Tab. 2).

Die Kieferkammspreizung führte zu hochsignifikant weniger Komplikationen als die Membrantechnik (Fishers exakter Test,  $p < 0,001$ ) (Tab. 3).

## Evaluation by means of inferential statistics

### Total test

It was tested by means of logistic regression whether or not the variations in the frequency of occurrence depend significantly on the treatment method. It was confirmed that probability of the occurrence of complications varies highly significantly depending on the treatment method (Regression coefficient  $B = -1,23$ ; Wald (1) = 9,61,  $p < 0.002$ ). The omnibus test revealed that the model fits the data well (test of the reduction of the deviance by the independent variable “Treatment method”:  $\chi^2$  (1) = 10,78,  $p < 0.001$ ), however, this model only has a moderate explanatory power (Nagelkerke’s  $R^2 = 0.20$ ).

The occurrence of complications is therefore likely to be significantly affected by other variables.

### Individual comparisons

The “bone block” method results in a marginally significantly lower occurrence of complications than the membrane technique (Fisher’s exact test,  $p < 0.051$ ) (Tab. 2).

Compared to the membrane technique, the method of spreading of the alveolar ridge results in a highly significant

	Komplikationen	Keine Komplikationen	Total
	Complications	No complications	Total
Membrantechnik	19	81	100
<i>Membrane technique</i>			
Knochenblöcke	3	97	100
<i>Bone blocks</i>			
Total	22	178	200
<i>Total</i>			

**Tabelle 4** 2x2 Kontingenztafel mit relativen Häufigkeiten.

**Table 4** 2x2 Contingency table indicating relative frequencies.

Die Kieferkammspreizung führte zu hochsignifikant weniger Komplikationen als die Methode „Knochenblöcke“ (Fishers exakter Test,  $p < 0,001$ ) (Tab. 4).

Zusammenfassend kann die Kieferkammspreizung eindeutig als überlegene Methode identifiziert werden. Die höchste Komplikationsrate tritt mit der Membrantechnik auf.

## Diskussion

Die untersuchten Patientenfälle zeigen, dass die Kieferkammspreizung in der beschriebenen Vorgehensweise bei der Augmentation vertikaler Knochendefizite signifikant weniger Komplikationen verursacht als die angeführten Membran- und Knochenblocktechniken.

Die Kieferkammspaltungen konnten ausnahmslos ohne großflächige Deperiostierung durchgeführt werden. Auf diese Weise wurde das OP-Trauma gering gehalten. Außerdem konnte das Augmentationsmaterial zwischen zwei vitalen, von Periost bedeckten Knochenschichten eingebracht werden. Das Einwachsen neuen Knochens war so optimal gewährleistet. Diese beiden Faktoren sind unserer Ansicht nach für die geringe Komplikationsquote dieser Technik verantwortlich.

Sowohl Blockaugmentate als auch Membranen liegen nur einseitig vitalem Knochen auf. Die Schleimhaut muss entweder durch einfache Periostschlitzung oder aber die wesentlich komplexere Präparation von Spaltlappen gedehnt werden, um den durch das Augmentat bedingten Volumenzuwachs spannungsfrei decken zu können. Hierdurch ist die Ernährung des bedeckenden Weichgewebes ebenso kompromittiert wie die schnelle knöcherne Erschließung des Augmentatmaterials. Der grundsätzlichen Forderung, Nähte in der oralen Chirurgie auf knöcherne Unterlage zu legen, kann bei Schnittführung im Kieferkambereich bei Verwendung von Membranen häufig nicht entsprochen werden. Hieraus kann eine erhöhte Komplikationsrate resultieren.

In der Literatur wird eine Vielzahl von Möglichkeiten zur Therapie vertikaler Knochendefekte beschrieben [1, 2, 3, 5, 6, 7, 8, 9, 11, 12]. Die hohe Sensitivität der chirurgischen Techniken führt jedoch dazu, dass eine direkte Vergleichbarkeit der

lower occurrence of complications (Fisher's exact test,  $p < 0.001$ ) (Tab. 3).

Compared to the "bone block" method, the method of spreading the alveolar ridge leads to a highly significant lower occurrence of complications (Fisher's exact test,  $p < 0.001$ ) (Tab. 4).

In conclusion, it has been proven beyond doubt that the spreading of the alveolar ridge is clearly superior to the other methods. The highest rate of complications occurred in patients treated with the membrane technique.

## Discussion

The examined cases show that, of all the examined methods for augmenting vertical bones, the spreading of the alveolar ridge – carried out as described – causes significantly less complications than the quoted membrane and bone block methods.

In all cases, the spreading of the alveolar ridge could be carried out without extensive periostomies, making the operation considerably less traumatic. What's more, the augmentation material could be inserted between two layers of vital bone covered by periosteum, optimally favouring the ingrowth of new bone material. In our opinion, the low complication rate of this method is mainly due to these two factors.

Both bone blocks and membranes are only seated on one side of the vital bone. The mucosa has to be stretched, either by splitting the periosteum or by the considerably more complex preparation of a mucoperiosteal flap, in order to cover the increased volume caused by the augmentation material without tension. This jeopardizes the nutritive supply of the covering soft tissue and hampers the osseous integration of the augmentation material. The fundamental requirement in oral surgery to place sutures on bony surfaces often cannot be met if membranes are used in the region of the jaw ridge. This can result in a higher complication rate.

Many different surgical techniques for the treatment of vertical bone defects are described in the relevant literature [1, 2, 3, 5, 6, 7, 8, 9, 11, 12]. Due to the extreme sensitivity of the surgical techniques, a direct comparison of the results is almost impossible. Comparative studies are therefore rare and those that do exist tend to be presented in the form of reviews [2, 5, 7]. *Chiapasco* et al. researched the success rates of various jaw



Ergebnisse kaum möglich ist. Vergleichende Studien sind deshalb selten und liegen in Form von Übersichtsarbeiten vor [2, 5, 7]. *Chiapasco* et al. untersuchten die Erfolgsraten verschiedener Techniken zum Kieferaufbau in der Literatur [5]. Hierbei fanden sich die höchsten Schwankungen für Membrantechniken (GBR). Die untersuchten Artikel wiesen zwischen 60 und 100 % Erfolg aus. Deutlich homogener sind die Angaben zu Blockaugmentationen, bei denen Erfolgsquoten von 92–100 % gefunden wurden. In der zitierten Studie schnitten Kieferkammspreizungen mit Erfolgsangaben von 98–100 % am besten ab. Diese Daten stützen die Ergebnisse der vorliegenden Arbeit.

Ebenfalls in einer Übersichtsarbeit untersuchte *Aghaloo* diverse Augmentationstechniken [2]. Kieferkammspreizungen wurden bei der Literaturrecherche miterfasst, die geringe Datenlage ließ jedoch nach den Kriterien dieser Arbeit keine Aussagen über Erfolgsquoten dieser Technik zu. Die nach *Aghaloo* am besten untersuchten Verfahren waren Membrantechniken (GBR). Diese wiesen mit 95,5 % Erfolg ein besseres Ergebnis auf als Blockaugmentate (90,4 %). Dies steht im Widerspruch zu den eigenen Ergebnissen. Als Ursache können die in dieser Studie untersuchten resorbierbaren Membranen vermutet werden. Da die zitierte Studie auch Kollagenmembranen beinhaltet, sind die Ergebnisse nur bedingt vergleichbar. Auch die Studie von *Chiapasco* weist eine hohe Schwankungsbreite der Ergebnisse für Membrantechniken auf, die sich auf den Einsatz diverser Membranen aus unterschiedlichen Materialien zurückführen lassen könnte [5].

In den eigenen Daten zeigte der Omnibus-Test der logistischen Regression eine gute Modellpassung. Die Erklärungskraft des Modells erwies sich allerdings als nur moderat, was darauf hinweist, dass noch andere Faktoren eine wichtige Rolle dabei spielen, ob Komplikationen auftreten. Hierbei ist zu berücksichtigen, dass eine inhomogene Patientengruppe untersucht wurde. Alleiniges Ausschlusskriterium waren die Indikationseinschränkungen entsprechend den Richtlinien der DGZMK. Somit enthielt der Patientenpool sowohl Raucher als auch Nichtraucher. Darüber hinaus bestanden Unterschiede im Bereich der häuslichen Mundhygiene. Ebenso wurde nicht nach dem Vorliegen einer parodontalen Vorerkrankung differenziert. Eine Antibiose wurde bei allen Fällen von Blockaugmentationen und Einsatz von Membranen abgewandt. Hierbei wurden von den Operateuren entweder Clindamycin per os (ein Tag präoperativ für drei Tage) oder Penicillin G intravenös präoperativ verabreicht. Auch wurden die Patienten nicht nach Defektlokalisierung und -größe selektiert. Die Entscheidung, welches der drei untersuchten Verfahren zum Einsatz kam, wurde von den Behandlern aufgrund eigener Erfahrungen getroffen. Insbesondere im ästhetischen Bereich sind Kieferkammspreizungen, bedingt durch die damit verbundenen unsicheren ästhetischen Ergebnisse, häufig nicht einsetzbar gewesen. Zur Wiederherstellung perfekter kosmetischer Verhältnisse sind Blockaugmentationen trotz des höheren Komplikationsrisikos das Mittel der Wahl. Ebenso sind Knochendefekte in harten Kieferabschnitten entsprechend den Knochenklassen I und II nach *Mish*, wie sie häufig im Seitenzahnbereich des Unterkiefers zu finden sind, nicht für Kieferkammspreizungen geeignet [10]. Der Einsatz ist somit auf Frontzahnbereiche ohne kosmetische Einschränkungen und den Oberkieferseitenzahnbereich beschränkt. Die Ergebnisse die-

rehabilitation techniques in literature [5]. According to their findings, the greatest fluctuations occurred in treatments using membrane techniques (GBR), where the success rates quoted in the examined articles varied between 60 % and 100 %. A clearly more homogenous result was found in bone block augmentations with a success rate of between 92 % and 100 %. At 98–100%, the best results quoted in the above study were those obtained by jaw bone spreading. The findings of *Chiapasco* et al. confirm the results established by the present study.

Another review of various augmentation techniques was compiled by *Aghaloo* [2]. Although spreading of the alveolar ridge was one of the treatment methods included in the study, insufficient data were available to evaluate the success rate of this technique according to the criteria of the study. According to *Aghaloo*, the method investigated in most detail was the membrane technique (GBR). At a success rate of 95.5 %, the result was better than that of the bone block method (90.4 %). This is contrary to our results. We assume that the divergent results are due to the absorbable membranes examined in the study. *Aghaloo* included collagen membranes in his study, which is why the results are only comparable to a limited extent. *Chiapasco* et al. reported a large fluctuation of the results achieved by the membrane augmentation technique, which might be due to the use of various membranes made of different materials [5].

Our own data obtained by the omnibus test of the logistic regression disclose that the model fits the data well, however, the explanatory power of the model is only moderate. This leads to the conclusion that the occurrence of complications is likely to be significantly affected by other factors. One of the factors to be considered is that an inhomogeneous group of patients was examined. The only exclusion criteria were the indication restrictions stipulated in the guidelines of the DGZMK. This means, for example, that the group of patients consisted of both smokers and non-smokers. The standard of domestic oral hygiene varied from patient to patient. Previous periodontal diseases were not taken into consideration. All patients due to receive bone block and membrane augmentations were given antibiotics. The surgeons either administered Clindamycin orally (for three days, starting one day prior to the operation) or Penicillin G intravenously, prior to the operation. The patients were not preselected according to the site and size of the defect. It was left to the dentists to decide which of the three treatment methods they were going to choose. In many cases, mainly where the treatment affected visible areas, spreading of the alveolar crest was not an option due to the uncertain aesthetic results. Despite the increased risk of complications, bone block augmentations are the better option where a perfect cosmetic appearance has to be restored. Likewise, spreading of the alveolar ridge is not a suitable method for augmenting bone segments in the posterior region of the mandible due to the hardness of the bone in that area which equals class I and II (according to *Mish*) [10]. This type of treatment is therefore limited to the anterior region in the absence of difficult cosmetic conditions and the posterior region of the maxilla. These restrictions are not included in the results of this investigation.

The basics of alveolar ridge spreading were already described by *Summers* [13, 14] in 1994. The lack of available data in literature described by *Aghaloo* indicates that this operative technique is not very widespread [5]. One of the likely reasons for this is that spiral osteotomes and oscillating bone saws have

ser Untersuchung berücksichtigen jedoch diese Einschränkungen nicht.

Die Grundlagen der Kieferkammspreizung wurden bereits 1994 von Summers beschrieben [13, 14]. Die von Aghaloo beschriebene schlechte Datenlage zu Kieferkammspreizungen in der Literatur deutet jedoch auf eine geringe Verbreitung dieser Operationstechnik hin [5]. Dies ist sicherlich auch darauf zurückzuführen, dass erst in den letzten Jahren durch die Einführung schraubenförmiger Osteotome und die zunehmende Verbreitung oszillierender Knochensägen Werkzeuge zur Verfügung stehen, die einen schonenden und vorhersagbaren Einsatz zulassen. Es erscheint daher wünschenswert, diese Technik zukünftig häufiger einzusetzen.

## Zusammenfassung

Die vorliegende Arbeit zeigt, dass im untersuchten Patientenkollektiv die Kieferkammspaltung eine signifikant geringere Komplikationsquote aufweist als Blockaugmentationen und Membrantechniken.

Die hohe Techniksensitivität macht die Übertragbarkeit von Aussagen zu den Erfolgsquoten der beschriebenen Operationsverfahren problematisch. Ebenso ist die Zahl vergleichender Studien gering und die Übertragbarkeit auf die eigenen Ergebnisse wegen differierender Operationsprotokolle nur eingeschränkt möglich.

Wir danken der Firma Gebr. Brasseler, Lemgo, für die Unterstützung bei der Veröffentlichung des Manuskripts.

**Interessenkonflikt:** Firma Gebr. Brasseler/Komet: Berater-tätigkeit, Schulungen, Vorträge; Firma Dentsply Friadent: Vortragstätigkeit

only been available for a few years. These have become increasingly popular due to their gentle operation and predictable results. It would therefore seem desirable to use this technique more frequently.

## Summary

The present study shows that in the examined group of patients, the complication rate of the spreading of the alveolar ridge is significantly lower than that of bone block and membrane augmentations. The high sensitivity of the techniques complicates the transferability of statements concerning the success rates of the above described surgical methods. Likewise, there are few comparative studies and, due to the differing operative protocols, the results of these studies can only be compared to our own results to a limited extent.

We would like to expressly thank the company Gebr. Brasseler, Lemgo, for their support in the publication of the present manuscript.

**Conflict of interests:** Firma Gebr. Brasseler/Komet: Berater-tätigkeit, Schulungen, Vorträge; Firma Dentsply Friadent: Vortragstätigkeit

### Korrespondenzadresse

Dr. Martin Dürholt  
Marienstr. 1, 32105 Bad Salzuflen  
Tel.: 05222 83800  
E-Mail: info@dr-duerholt.de

## Literatur

- Acocella A, Bertolai R, Colafranceschi M, Sacco R: Clinical, histological and histomorphometric evaluation of the healing of mandibular ramus bone block grafts for alveolar ridge augmentation before implant placement; *J Craniomaxillofac Surg* 2010;38:222–230
- Aghallo TL, Moy PK: Which hard tissue augmentation techniques are the most successful in furnishing bony support for implant placement? *Int J Oral Maxillofac Implants* 2007;22 Suppl:49–70
- Beitlitum I, Nemcovsky CE: Clinical evaluation of particulate allogeneic with and without autogenous bone grafts and resorbable collagen membranes for bone augmentation of atrophic alveolar ridges; *Clin Oral Implants Res* 2010; Jun Epub
- Boronat A, Carrillo C, Penarrocha M, Penarrocha M: Dental implants placed simultaneously with bone grafts in horizontal defects: a clinical retrospective study with 37 patients. *Int J Oral Maxillofac Implants* 2010;25:189–196
- Chiapasco M, Zaniboni M, Boisco M: Augmentation procedures for rehabilitation of deficient edentulous ridges with oral implants. *Clin Oral Implants Res* 2006;17 Suppl. 2: 136–159
- Cordaro L, Amadé DS, Cordaro M: Clinical results of alveolar ridge augmentation with mandibular block bone grafts in partially edentulous patients prior to implant placement. *Clin Oral Implants Res* 2002;13:103–111
- Donos N, Mardas N, Chadha V: Clinical outcomes of implants following lateral bone augmentation: systematic assessment of available options (barrier membranes, bone grafts, split osteotomy). *J Clin Periodontol* 2008;35(8. Suppl):173–202
- Hellem S, Astrand P, Stenström B, Engquist B, Bengtsson M, Dahlgren S: Implant treatment in combination with lateral augmentation of the alveolar process: a 3-year prospective study. *Clin Implant Dent Relat Res* 2003; 5:223–240
- Jensen SS, Terheyden H: Bone augmentation procedures in localized defects in the alveolar ridge: clinical results with different bone grafts and bone-substitute materials. *Int J Oral Maxillofac Implants* 2009;24 Suppl:218–236
- Mish CE: Divisions of available bone in implant dentistry. *Int J Oral Implantol* 1990;7:9–17
- Nkenke E, Radespiel-Troeger M, Wiltfang J, Schultze-Mosgau S, Winkler G, Neukam FW: Morbidity of harvesting of retromolar bone grafts: a prospective study. *Clin Oral Implants Res* 2002; 13:514–521
- Sohn DS, Lee HJ, Heo JU, Moon JW, Park IS, Romanos GE: Immediate and delayed lateral ridge expansion technique in the atrophic posterior mandibular ridge. *J Oral Maxillofac Surg* 2010; Jun Epub
- Summers RB: A new concept in maxillary implant surgery: the osteotome technique. *Compendium (Newtown, Pa.)* 4,1994;15(2):152–162
- Summers RB: The osteotome technique: Part 2 – The ridge expansion osteotomy (REO) procedure; *Compendium (Newtown, Pa.)* 4,1994;15(4): 422–436

